「海―自然と文化」東海大学紀要海洋学部　第３巻第１号　33-45頁（2005）
Journal of The School of Marine Science and Technology, Vol.3 No.1 pp. 33-45, 2005

ワカサギの成長に伴う胸腺の発達と胸腺に及ぼす飼育水温の影響

長谷川大輔*1・小野信一*2・原　日出夫*3

The thymus development with growth of Japanese smelt, *Hypomesus nipponensis* and the influence of water temperature on the gland volume

Daisuke HASEGAWA, Shin-ichi ONO and Hideo HARA

Abstract

Since the thymus in fishes is the organ in which hematopoietic stem cells differentiate into lymphocytes, it is believed that thymus is an important gland in biophylaxis. In the present study, we investigated the existing region, the shape, and histological structure of the thymus and the change of thymus volume in Japanese smelt, *Hypomesus nipponensis*, in order to clarify the correlation between the gland development and growth. In addition, the influence of water temperature on the thymus of Japanese smelt was examined. The thymus of Japanese smelt is a paired organ, rod-formed or pyriform, located on the rear of the dorsolateral region in the gill chamber. The histological structure of the thymus, without the inner and outer zones, consists of the thymus parenchyma surrounded by an epithelial cell layer and is filled with lymphocytes. The thymus of Japanese smelt was observed 15 days after the fish were hatched and the thymus volume increased with growth until September when the maximum volume was reached. The thymus volume differed considerably when Japanese smelt was reared at high water temperature (20°C) and low water temperature (17.3°C). In the case of fish sampled in September, these reared at low water temperature showed 2.3 times increase in the organ volume as compared to those reared at high water temperature. Histological changes were observed in fishes in which thymus volume decreased in October. The changes were thymus involution as hyperplasia of epithelial-like cells and formation of cystic space in the parenchyma, and they were prominent when the fishes were reared in the high water temperature. These results suggested that the thymus volume and the tissue structure were influenced by water temperature.

緒　　言

魚類の胸腺は，哺乳類などの高等脊椎動物と同様に造血性幹細胞をリンパ球へ増殖・分化・成熟させる器官である．硬骨魚類の胸腺は左右一対で存在し，主に第１鰓弓から第4鰓弓にかけての咽頭背側面壁に位置し，鰓腔側が粘膜上皮によって被われており，咽頭側は結合組織を介して筋層に接している（Chilmonczyk, 1992）．一般に魚類の胸腺実質はリンパ様組織で，ほとんどが胸腺細胞と呼ばれる未分化のリンパ球様細胞で満たされている外部域と，上皮性の細胞が多く含まれている内部域に一応区別できるが，哺乳類のように皮質と髄質の境界を明確に区別するのは困難である（Tamura, 1978）．ヒトの場合，胸腺は思春期で最大となるが，それ以後加齢と共に退縮し老齢になるとわずかに胸腺実質を残し，ほとんどが脂肪細胞で置き換えられてしまうことが知られている．一方，魚類の胸腺は魚体の容積に対する割合が幼魚期に最大となり老齢魚では著しく退縮し，肉眼では確認し難くなるが，一年魚を除く多くの硬骨魚類では，胸腺は季節的に変動し，成魚になってもその大部分は残存していることが大きな特徴となっている（Tamura, 1978）．

魚類の胸腺についての研究は，1850年に Stannius が魚類で胸腺を確認して以来，さまざまな魚種で組織学的およ

2005年５月16日受理
＊1　東海大学海洋学部研究生（Research student of School of Marine Science and Technology, Tokai University）
＊2　東海大学海洋学部水産学科（Depbrtment of Fisheries, School of Marine Science and Technology, Tokai University）
＊3　神奈川県水産技術センター内水面試験場（Kanagawa Prefectual Fisheries Technology Center Freshwater Fisheries Experiment Station）

び生理学的研究が行われてきた．Tamura（1978）は３種の軟骨魚類および円口類１種，50科76種の日本産硬骨魚類の胸腺について，その形態，存在位置，組織構造および発達過程などについて報告し，魚種による胸腺の存在位置や形状の差異などを報告している．また，魚類の移植片に対する拒絶能力は個体発生の早い段階から備わっており，ニジマスやコイでは孵化後約２週齢から移植片を拒絶するが，抗体産生能力は２ヶ月齢頃になって認められることが報告されている（Botham and Manning, 1981, Manning *et al*., 1982）．Manning *et al*.,（1982）は，胸腺を摘出した２ヶ月齢のニジマス稚魚では移植拒絶反応が遅れたことを報告した．また，Nakanishi（1986）は３～12ヶ月齢のカサゴに移植した鱗の拒絶期間を比較した場合，若い個体ほどその期間が短くなることを報告した．さらに，Nakanishi（1991）はカサゴの成魚の胸腺を摘出し，その１ヵ月後にヒツジ赤血球で免疫をすると，胸腺摘出個体の抗体産生能が有意に低下したことを報告した．これらの報告は，魚類の胸腺が生体防御において重要な器官であることを示唆している．また，Miwa *et al*.,（2003）はアユを用いて水温や飼育密度の環境要因によっても胸腺の体積が変動することを報告している．

ワカサギ，*Hypomesus nipponensis* は，わが国の内水面漁業において重要な魚種の１つであるが，これまでワカサギの胸腺についての知見は報告されていない．アユなどの一年魚では性成熟と共に胸腺退縮が進み，産卵時期にはほとんど消失し確認できなくなることが報告されている（Tamura, 1978）．神奈川県水産総合研究所内水面試験場で継代飼育されているワカサギでは，３月頃孵化し９月から10月にかけて生殖腺の発達が始まり，翌年２月～３月頃産卵する．そこで，本研究では，本試験場内で継代飼育されているワカサギについて，主に孵化直後から性成熟が始まる10月までの胸腺の発達過程および胸腺の発生部位や形状，組織構造を明らかにするとともに，ワカサギの成長に伴う胸腺体積の推移を調べた．また，通常の飼育水温よりも高い 20℃ 水温で飼育したワカサギを用いて飼育水温が胸腺組織と体積に及ぼす影響について検討した．

材料および方法

供試魚は，2004年に神奈川県水産総合研究所内水面試験場で養成された親魚から２月26日および３月14日に採卵されたワカサギを用いた．供試魚は孵化直後から８ton 水量のコンクリート角水槽で止水飼育し，孵化後20日からは同水槽で循環ろ過飼育した．孵化後106日目以降は 15 ton 水量のコンクリート丸水槽で地下水の流水によって飼育した．供試魚の採取は2004年に孵化した個体から孵化直後，孵化15日目，孵化30日目，孵化60日目に行った．これ以降は６月（孵化後89日目），７月（孵化後117日目），８月（孵化後165日目），10月（孵化後227日目）および産卵期の３月に採取した．供試魚は１回につき20尾を採取し，そのうちの10尾を胸腺の組織および体積の測定に用いた．さらに，同時期の人工飼育魚と胸腺の体積および組織構造を比較するため芦ノ湖で10月５日に刺し網によって採捕された天然魚10尾を使用した．なお，各時期の供試魚20尾の平均体重，平均体長は Table. 1 に示した．また，2004年の９月の標本については入手できなかったため，2003年９月に採取した個体を用いた．

飼育水温が胸腺体積に及ぼす影響を調べるために使用した供試魚は，2003年に同施設で 100 ℓ の円形水槽で飼育されたワカサギを用いた．実験区は，飼育水温を地下水の流

Table. 1 Samples of wakasagi *H. nipponensis*, used for histological examination.

Date of sampling		Body length (mm)	Body weight (g)
March 2, 2004		—	9.860
March 30, 2004		—	—
April 14, 2004		15.5	0.013
May 14, 2004		18.4	0.042
June 11, 2004		27.3	0.178
July 9, 2004		33.1	0.263
August 26, 2004		43.5	1.223
September 10, 2003		45.5	0.571
October 5, 2004	wild fish	79.9	4.814
October 27, 2004		69.1	2.915
June 30, 2003	low water temperature	24.1	0.040
	high water temperature	26.1	0.055
September 10, 2003	low water temperature	45.5	0.571
	high water temperature	43.7	0.469
October 8, 2003	low water temperature	54.0	0.823
	high water temperature	47.7	0.568

Body length and body weight are average of samples (=20).
Low water temp. (average: 17.3℃)
High water temp. (average: 20.0℃)
—: no data

水によって通常飼育されている水温を低水温区として，地下水を加温し飼育水温を 20℃ に設定した高水温区の 2 区を設けた．なお，実験期間中の 6 月から10月の低水温区の平均水温は 17.3℃ であった．飼育水槽には各区600尾を収容した．実験魚の採取は 6 月， 9 月，10月にそれぞれの実験区から各20尾を採取し，そのうちの10尾を胸腺の組織および体積の測定に用いた．なお，実験魚20尾の平均体長，平均体重は Table. 1 に示した．

採取した20尾の供試魚は，全長 (mm)，体長 (mm)，体重 (g) を測定した後，頭部のみを Davidson 液で 1 週間以上固定した．大型の個体については固定後から 3 日目に胸腺付近を残してトリミングし，固定液を更新後さらに 4 日以上固定を続けた．

固定が終了した標本のうち10個体は水洗を行いアルコール系列で脱水後，常法によりパラフィン包埋を行った．その後，回転式ミクロトームで 5 μm の連続切片を作製した． 7 月以降に採取した標本では，胸腺の前端から100 μm 毎に4枚の切片をスライドグラスに貼り付け 100 μm 毎の切片標本を作製した．これと同様に孵化後30日目，60日目は 30 μm 毎，孵化後89日目 (6 月採取) の標本は 50 μm 毎の切片標本を作製した．一方，孵化直後，孵化15日目の標本は通常の連続切片標本を作製した．これらのパラフィン切片標本は H.E. 染色を行い，各 4 枚のうち 1 枚の切片を選び，顕微鏡用デジタルカメラ (DS－5M－L1, Nikon) で撮影した．

撮影した画像は，Photoshop (Ver. 6.0) で画像処理した後，画像計測ソフト (Micro Analyzer Ver. 1.1， 日本ポラデジタル株式会社) を用いて胸腺の面積 a (mm²) を求め，以下の式によって体積 V (mm³) を算出した．なお，x は切片間の距離 (mm) を示すが，孵化15日目の標本のように連続で切片を撮影したものについては，撮影した画像数に切片の厚さをかけたものを胸腺の全長とし，x に代入した．

$$V = x(a_1 + a_2 + a_3 \cdots a_n)$$

結　果

(1) ワカサギ胸腺の位置と組織学的構造

ワカサギの胸腺の存在位置と形状を調べた結果，ワカサギの胸腺は左右一対で存在し，鰓腔の背側後部に位置し，その形状は棒状または洋梨形を呈していた (Fig. 1a, b)．胸腺の出現時期は，孵化直後の個体では胸腺の存在は確認できず，孵化15日目になって造血幹細胞を含む胸腺原基が確認された．このときの胸腺は鰓原基付近の咽頭上皮内に認められ，結合組織の被膜に包まれた細胞塊状を呈していた (Fig. 2)．胸腺の体積が最大を示した 9 月の個体ではその長さは平均 1.8mm であった．このときの胸腺の組織学的構造は，表層を上皮細胞に包まれた胸腺実質は哺乳類や軟骨魚類で見られるような小葉構造を示しておらず，胸腺細胞と呼ばれるリンパ球様細胞に富み，その間を血管が不規則に走っていた (Fig. 3a)．また，胸腺実質は，胸腺細胞に富む外域と上皮性の細胞が多く，胸腺細胞の少ない内域に区別することができるが，内域と外域の境界は不明瞭であった (Fig. 3b)．10月の個体では，胸腺実質の萎縮に伴う胸腺細胞の減少や、血管周囲の結合組織の増生などの胸腺退縮を示す組織学的変化が確認された (Fig. 4)．

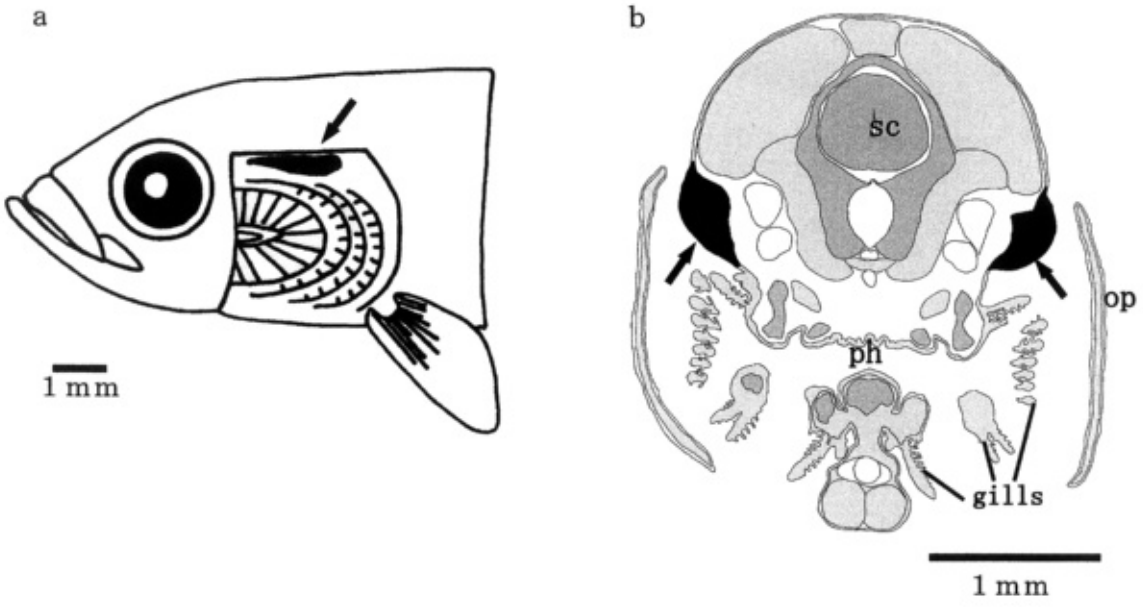

Fig. 1 The schematics of thymus location in Japanese smelt, *Hypomesus nipponensis*. The thymus of Japanese smelt, (arrows) is paired organ and located on the rear of the dorsolateral region in the gill chamber.
(a) lateral view (b) front view sc: spinal cord, ph: pharynx, op: operculum

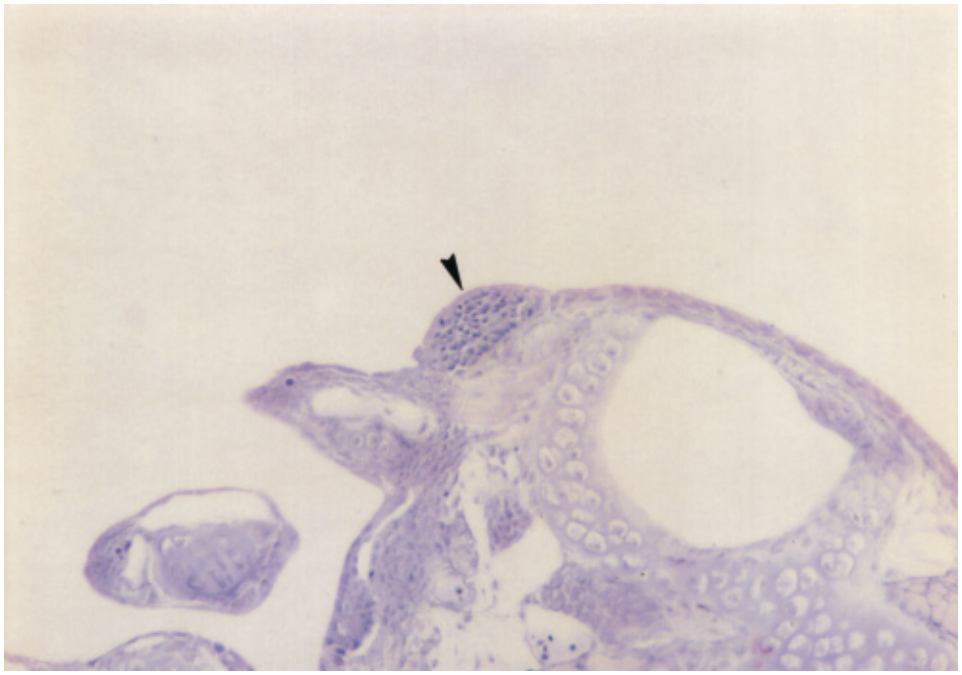

Fig. 2 Light micrograph of Japanese smelt of 15days after hatched.
The thymus anlage was surrounded by connective tissue in pharyngeal epithelium.
(H.E stain, ×450) Arrow head; thymus anlage.

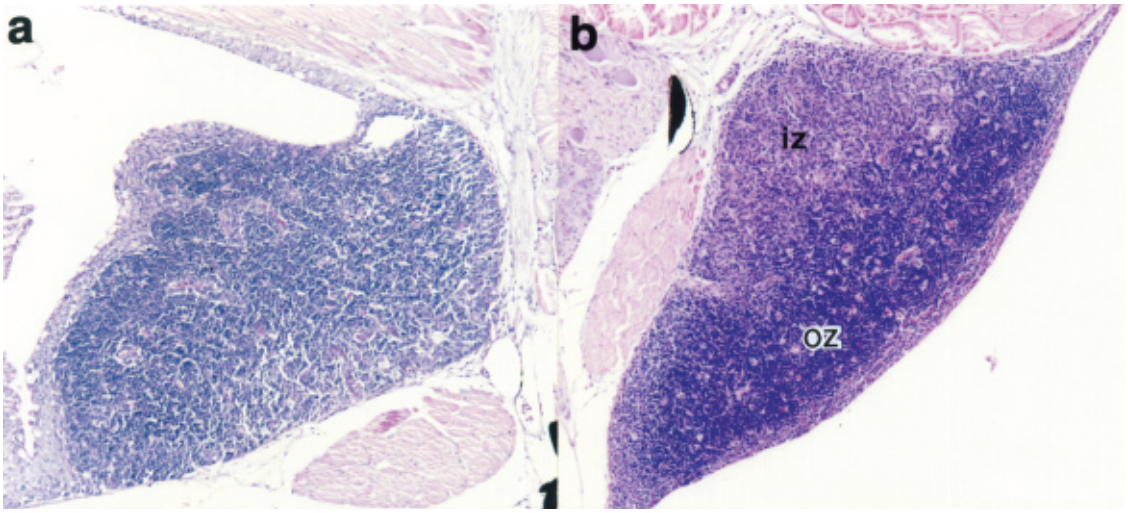

Fig. 3 Light micrograph of Japanese smelt in September.
(a) The thymus of Japanese smelt was not showed lobule structure as elasmobranches. The thymus parenchyma was filled with thymocyte, and was observed that blood vessel is irregularly. (H.E stain, ×113)
(b) Thymus parenchyma is divided between inner zone and outer zone. However, the division is unclear. (H.E stain, ×113) oz:outer zone iz: inner zone

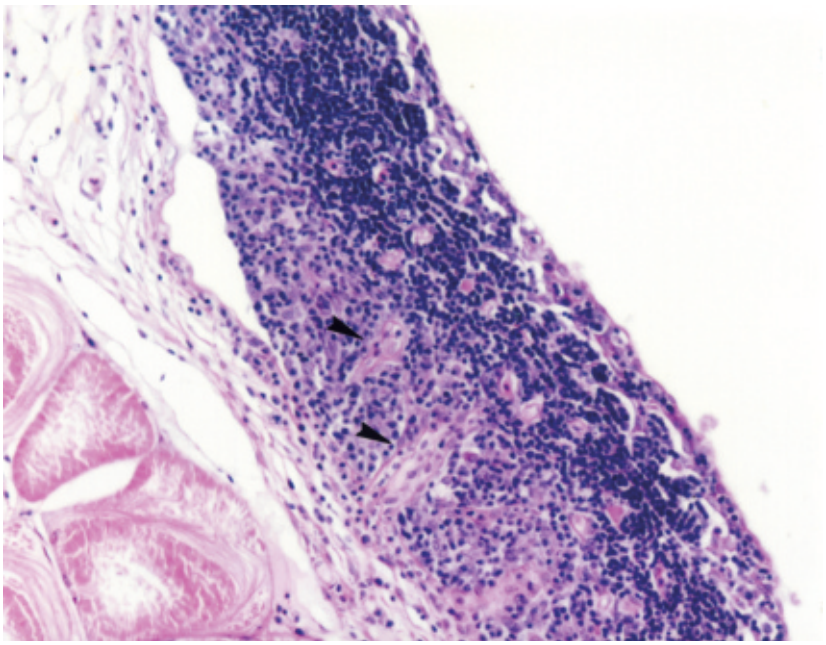

Fig. 4 Light micrograph of cultured Japanese smelt in October.
The thymus was observed in obsolescence of parenchyma and the increasing in the connective tissue of circumference blood vessels (arrow head). (H.E stain, ×225)

(2) 成長にともなう胸腺体積の推移

ワカサギの成長に伴う胸腺体積の推移を調べた結果，胸腺体積は胸腺が確認された孵化後15日目から増加を続け，9月で最大となり，10月には減少していた（Fig. 5）．すなわち，孵化後15日目の平均体積が0.0003mm³となったが，孵化後30日目にはその体積は10倍に増加していた．この時の胸腺の組織学的構造は，実質内に細網構造が発達し，その中に直径約3～8μmの様々な大きさのリンパ球様細胞で満たされていた．また，胸腺内域では上皮性の細胞が確認された（Fig. 6）．孵化後60日目の個体では実質

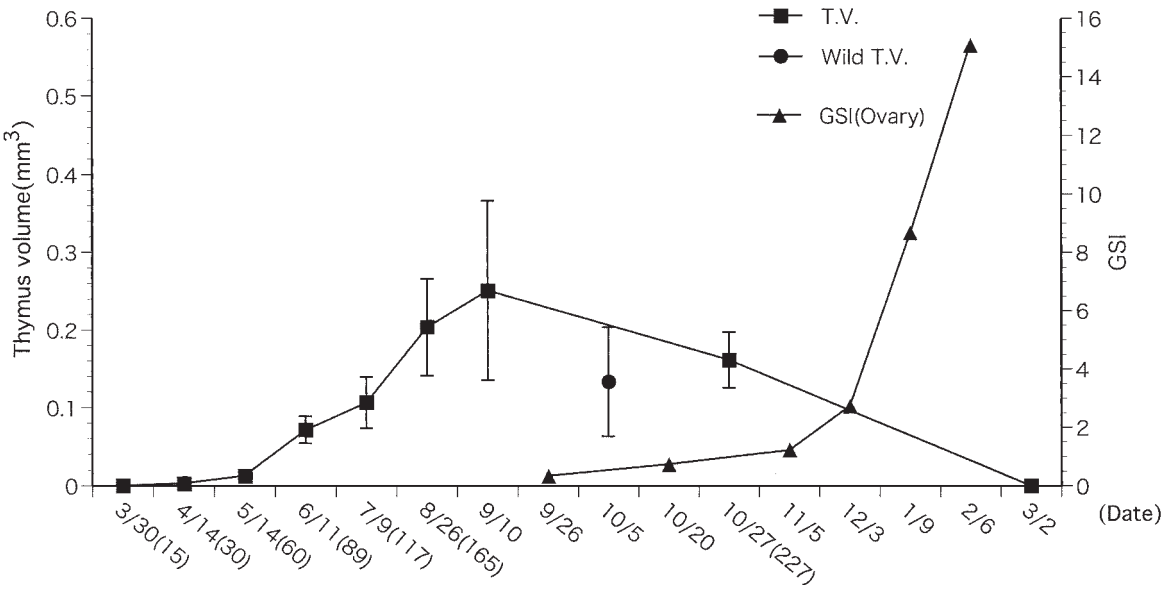

Fig. 5 Seasonal change of the thymus volume and Ovary of GSI in cultured Japanese smelt in October.
The thymus volume increased with growth until September when the maximum volume reached, and was decreasing in October to March. On the other hand, the ovaries developed from September to the spawning season.
■: cultured fish. ●: wild fish ( ): days after hatched (▲): GSI T.V.: Thymus volume of cultured fish Wild T.V.: Thymus volume of wild fish GSI (Ovary): Ovary of GSI

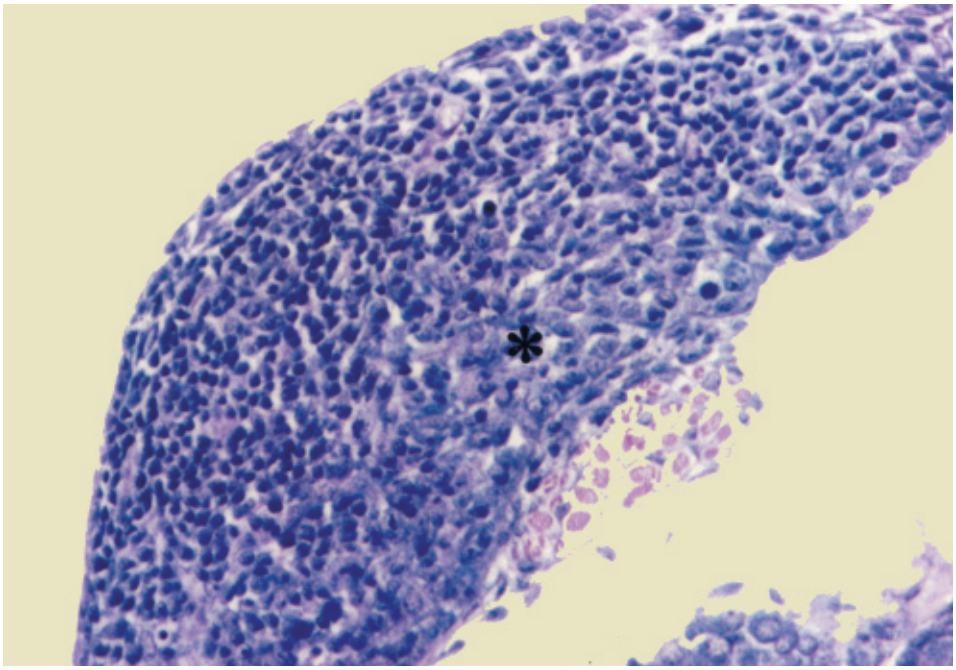

Fig. 6 Light micrograph of Japanese smelt of 30days after hatched.
In thymus parenchyma, epithelial-like cells (*) were observed in inner zone. Lymphocytes of various diameters were observed in the thymus outer zone. (H.E stain, ×450)

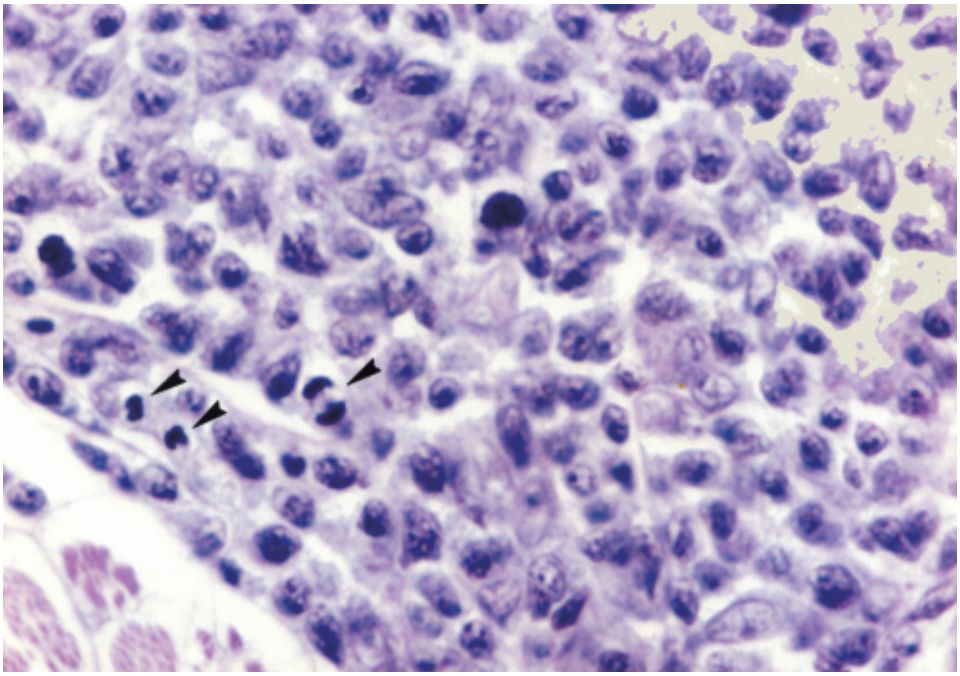

Fig. 7 Light micrograph of Japanese smelt of 60days after hatched.
The mitosis (arrow head) was found at the cells of inner zone in thymus parenchyma. (H.E stain, ×1125)

内に直径2～3μmほどの胸腺細胞の割合が増加し，それに伴い平均体積も孵化後30日目の約4倍の0.012mm^{3}となった．またこの時期には，胸腺実質内の咽頭側にある細胞では有糸分裂像が確認された（Fig. 7）．6月（孵化後89日目）の個体の胸腺は実質内のほとんどが胸腺細胞で満たされ，胸腺内の血管系もよく発達していた．この時の胸腺の平均体積は孵化後60日目の約5.5倍となった．これ以降の胸腺体積は7月から9月にかけて増加を続けたが，この期間の胸腺実質内の組織学的構造に変化は見られなかった（Fig. 8a-c）．9月では平均胸腺体積は調査期間で最大の0.251mm^{3}となった．また，このとき一部の個体で，胸腺実質内に上皮性細胞の増生がみられる個体も確認された（Fig. 9a）．生殖腺が発達過程にある10月になると，ワカサギ胸腺の平均体積は約1/2に減少し0.164mm^{3}となった（Fig. 5）．また，この時胸腺実質の萎縮のほか，血管周囲の結合組織の増加が確認された（Fig. 4）．また，10月のワカサギ天然魚の胸腺も同様の組織学的変化を示した（Fig. 10）．生殖腺が最も発達し，ワカサギの産卵時期

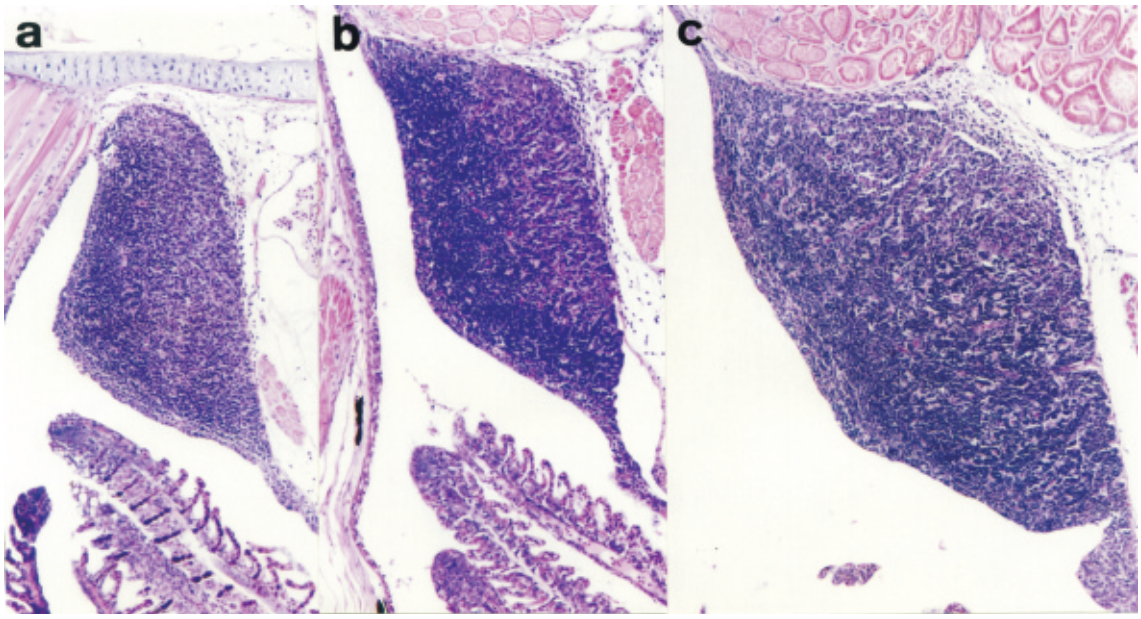

Fig. 8 Light micrograph of Japanese smelt from June to August.
Although thymus volume of fish sampled from July to September was increasing, histological changes were not observed in thymus parenchyma. (H.E stain, ×113) (a) June (b) July (c) August

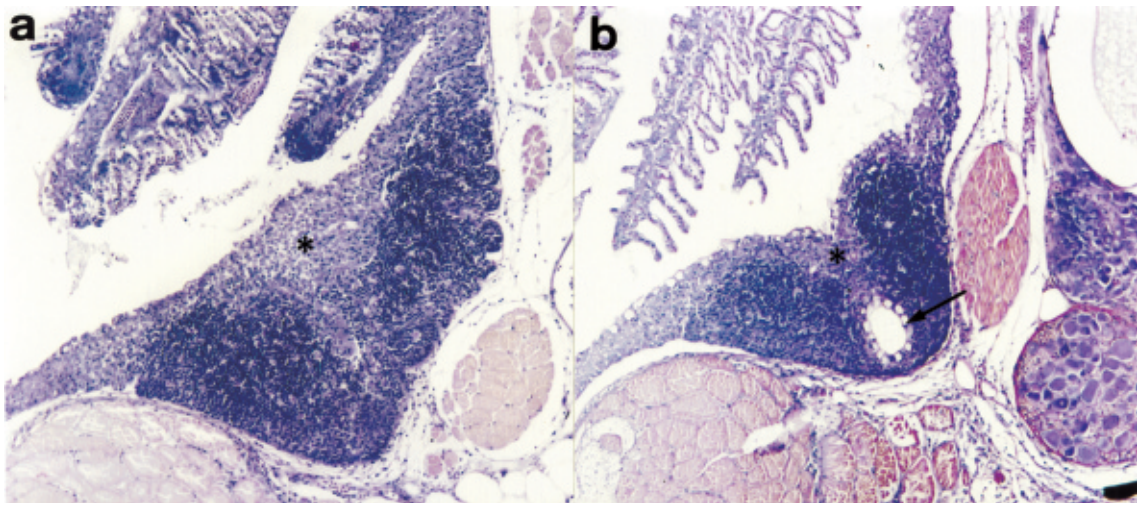

Fig. 9 Light micrograph of Japanese smelt in September.
Some fishes of sampled in September were observed histological change of thymus involution that hyperplasia of epithelial-like cells (*) and formation of cystic space (arrow) in thymus parenchyma. (H.E stain, ×113) (a) The fishes reared at low water temperature (b) The fish at reared at high water temperature

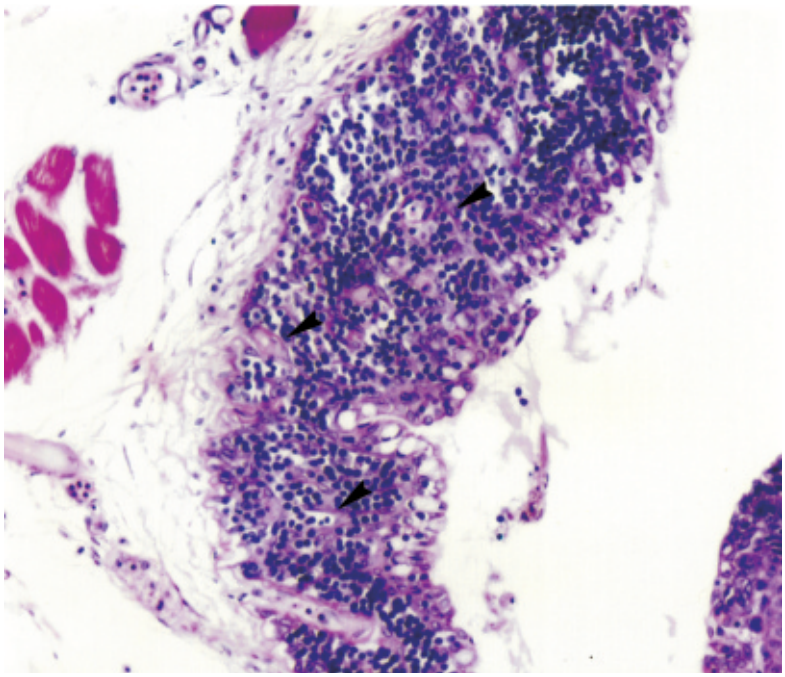

Fig. 10 Light micrograph of wild Japanese smelt in October.
The thymus was observed both increase of connective tissue (arrow head) in thymus parenchyma and many mucus cells at thymus surface. (H.E stain, ×225)

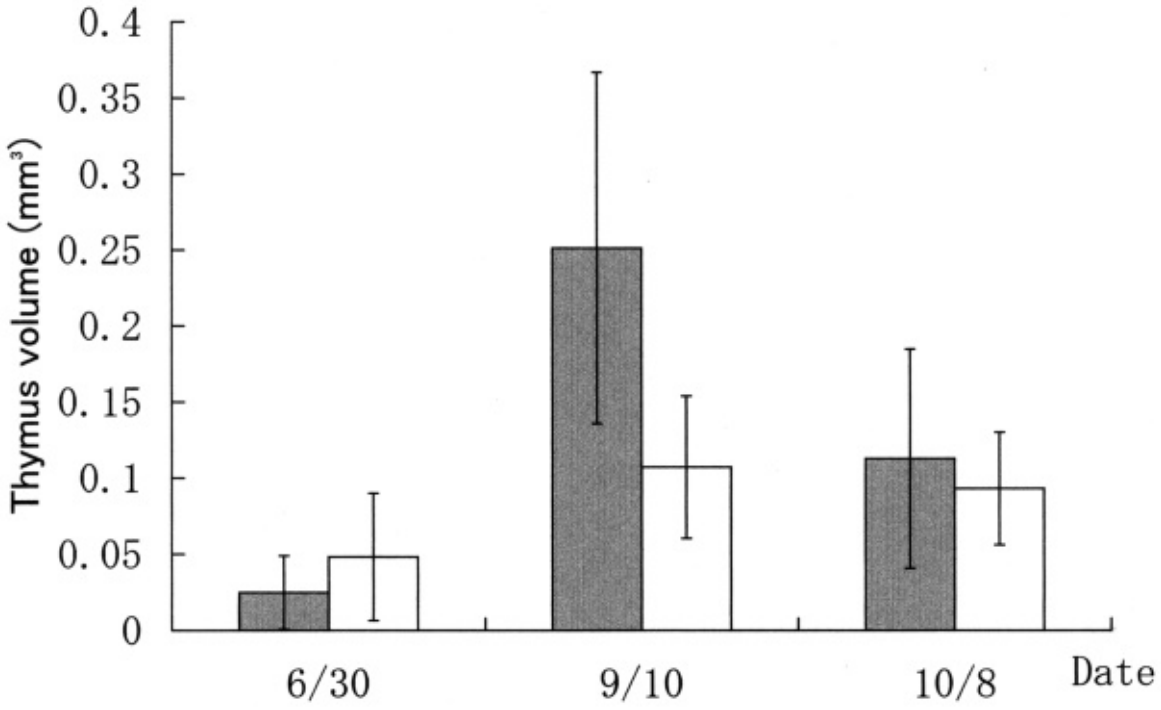

Fig. 11 The change of thymus volume in Japanese smelt at different water temperature regimen.
In case of fishes sampled in September, these reared at low water temperature showed 2.3times increase in the organ volume as compared to those reared at high water temperature. On the other hand, the thymus volume of the fish reared at low water temperature was decreasing to mostly same level with the organ volume of these reared at high water temperature in October.
▨: Low water temperature regimen (17.3℃), □: High water temperature (20℃)

にあたる3月の個体の胸腺を確認することは困難であった．一方，ワカサギの性成熟度を示す雌のGSI値は11月から産卵期まで1.23から15.09まで急激に上昇した(Fig. 5)．

(3) 飼育水温が胸腺体積に及ぼす影響

地下水を用いたワカサギの通常飼育の水温（平均水温17.3℃）を低水温区として，地下水を加温し飼育水温を20℃に設定した高水温区の2区で飼育したワカサギの胸腺体積および胸腺の組織学的構造を比較した結果，両区の胸腺に明らかな差異が確認された．すなわち，6月では実験魚の胸腺の平均体積は，高水温区および低水温区でそれぞれ0.048mm³，0.024mm³となり高水温区の胸腺の平均体積が低水温区を上回っていた（Fig. 11）．この時の胸腺の組織学的構造では高水温区，低水温区ともに胸腺実質が胸腺細胞で満たされていた．9月の個体では高水温区の胸腺の発達が抑制されていたのに対し低水温区の平均胸腺体積が増加し0.251mm³と高水温区の2.3倍となり両区の胸腺体積に著しい差が見られた（Fig. 11）．しかし，組織学的構造には大きな差異は認められず，各実験区ともに実

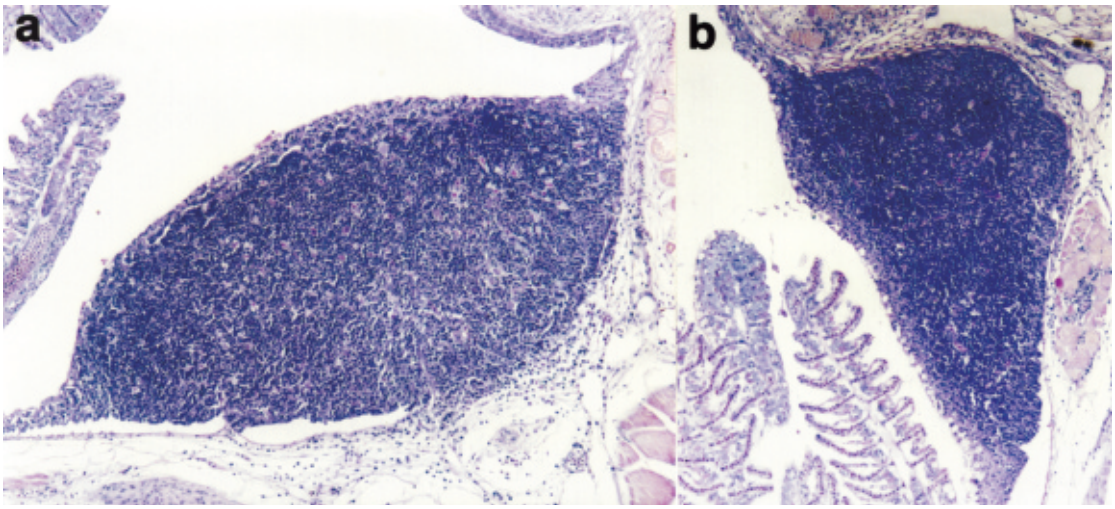

Fig. 12 Light micrograph of Japanese smelt reared at two difference water temperature regimens in September.
Although the Japanese smelt reared at low water temperature (a) and high water temperature (b) was not observed difference of histological structure in thymus parenchyma, the thymus volume differed greatly. (H.E stain, ×113)

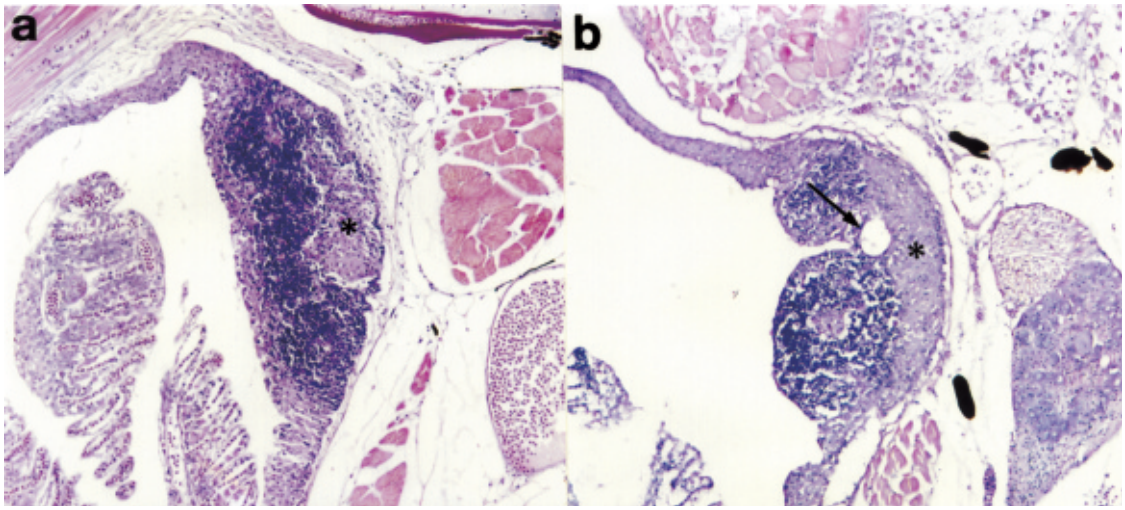

Fig. 13 Light micrograph of Japanese smelt in two difference water temperature in October.
Although histological change which shows thymus involution in both the fishes reared at high water temperature (a) and these reared at low water temperature (b) were observed, it was remarkable in the fishes reared at high water temperature. (H.E stain, ×113)
Arrow: cystic space ＊: hyperplasia of epithelial-like cells

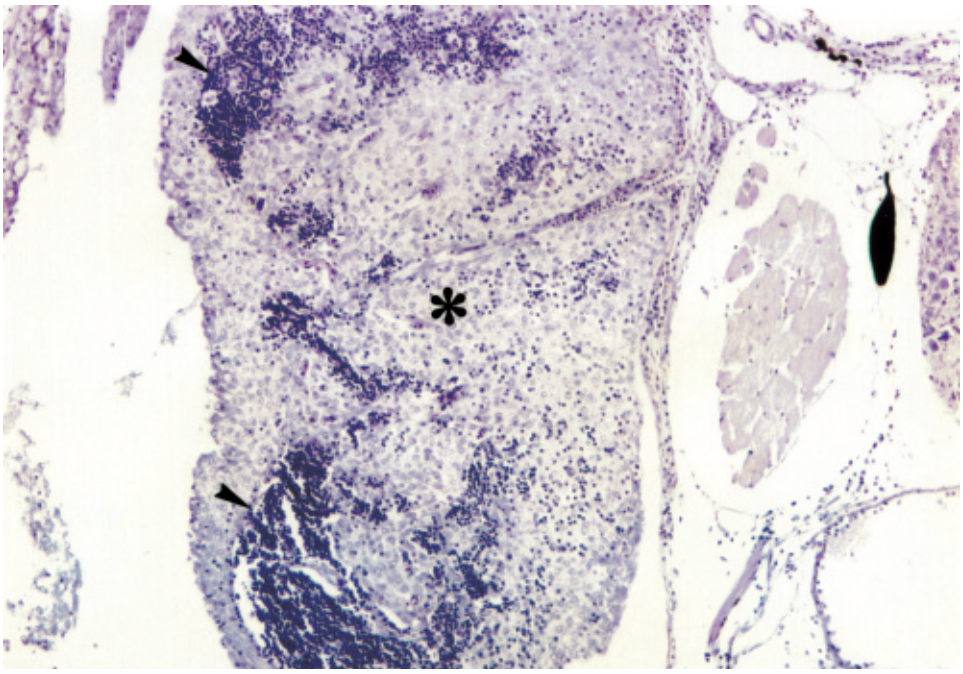

Fig. 14 Light micrograph of Japanese smelt in October.
The thymocytes were divided some masses (arrow head) by epithelial-like cells hyperplasia. (H.E stain, ×113) ∗: epithelial-like cells

験魚の胸腺実質は胸腺細胞で満たされていた（Fig. 12a, b）．一方，実験魚の中には胸腺実質内に上皮性細胞の増生や，嚢胞の形成の見られる個体も確認された（Fig. 9a, b）．

10月になると，高水温区、低水温区ともに平均胸腺体積が減少し，それぞれ 0.093mm³，0.112mm³ となった．この時期の胸腺の組織学的構造は胸腺退縮の特徴である上皮性細胞の増生やそれに伴う実質内の胸腺細胞の減少，嚢胞の形成，血管周囲の結合組織の増生などの組織学的変化が確認された（Fig. 13a, b）．また，上皮性細胞の増生に伴い胸腺細胞が減少し，その結果胸腺実質が小葉に分けられている個体も確認された（Fig. 14）．これらの組織学的変化は特に高水温区で顕著であったことから，10月の実験魚では高水温区の実験魚の胸腺が低水温区よりも胸腺の退縮が進んでいた．

考　察

ワカサギの胸腺は，第 1 鰓弓から第 4 鰓弓にかけての鰓腔の背側後部に位置し棒状または洋梨形を呈していた．Tamura（1978）は50科76種の硬骨魚類の胸腺で位置や形状を報告している．それらと，ワカサギ胸腺の位置や形状を比較するとワカサギの胸腺の存在位置はサケ科魚類や同じキュウリウオ上科に属するアユの胸腺と最も類似していた．また，胸腺の形状についてはアユの胸腺が背側に膨らんでいるのに対してワカサギの胸腺の膨らみは腹側にあり多少の相違があるがアユの胸腺の形状と類似していると考えられる．

硬骨魚類の胸腺の組織学的構造については数多く報告されている（Hafter, 1952; Rizkalla, 1967; O'Neill, 1989a, b; Chilmonczyk, 1992）．それらの報告と比較するとワカサギ胸腺はこれまで報告されている魚種と同様の組織構造を示していた．すなわちワカサギの胸腺の組織学的構造は，上皮細胞に包まれた胸腺実質が胸腺細胞と呼ばれる未分化のリンパ球様細胞で満たされ，軟骨魚類で見られるような小葉構造を示してはいなかった（Tamura, 1978; Pulsford, 1984）．また，Hafter（1952）は *Astyanax mexicanus* の胸腺実質が outer zone, middle zone, inner zone の 3 つの領域に区別できることを報告し，Tamura（1978）もニジマス，イワナ，メダカおよびハゼ科魚類で胸腺実質が内域と外域に区別されることを報告している．これらの報告と同様にワカサギの胸腺でも内域と外域の存在は認められるがその境界線は必ずしも明瞭ではなかった．また，Tamura（1978）は胸腺実質の内域と外域の割合が季節によって変動することも報告しているが，ワカサギの胸腺でも内域と外域が不明瞭ながらも区別できる個体や，時期によって内域と外域の割合の変化が確認された．また内域と外域の境界は，10月の個体が調査期間中でもっとも明瞭であった．このことからワカサギの胸腺はニジマスなどと同様の傾向を示すと考えられる．

硬骨魚類の胸腺の出現時期については，ニジマスで孵化前22日目の咽頭上皮内に 3 つに分かれた胸腺原基が確認され，孵化前 3 日目に胸腺原基が癒着した組織塊が第 3 鰓弓の上方に位置することが報告されている（Ellis, 1977）．

コイでは，孵化後２日目に胸腺の存在が確認でき，孵化後５日目までにリンパ球産生が活発化することが報告されている（Botham and Manning, 1981）．さらに，*Dicentrarchus labrax* は孵化後30日目にはすでに胸腺が存在し，*Harpagifer antarcticus* では孵化後４週で胸腺が確認できることが報告されている（O'Neill, 1989a, b）．また最近クエでは，胸腺は孵化後12日目に確認され孵化後30日目には胸腺の内域と外域が区別されることが報告された（Kato *et al*., 2004）．魚類の胸腺原基の出現時期は魚種間で差異が認められるが，ワカサギの胸腺では孵化直後に胸腺を確認することができず，孵化後15日目になって鰓原基付近の咽頭上皮内で確認された．このことからワカサギの胸腺は孵化後15日以内に出現することが明らかになったが，今回の調査では孵化直後，孵化後15日目のみ調査したため正確な胸腺の出現時期を特定することができなかった．今後は，胸腺の出現時期を特定するために孵化後15日目以前の個体を詳細に調べる必要があると考えられる．

胸腺の発達については，多くの魚種で加齢や季節的な変動が報告されている．すなわち，ニジマスの０歳魚では，孵化後10ヶ月で胸腺重量が最大となり，１歳魚からは５月から６月に最も発達することが報告されている（Tatner, 1983; Tamura, 1978）．また，ハゼ科魚類では胸腺は６月から７月に最も発達することが報告されている（Tamura and Honma, 1973, 74, 75, 77）．他に，卵胎生魚であるウミタナゴの胸腺は6月に最も発達するが，妊娠期間中の10月，１月にも胸腺が発達することが報告されている（Tamura *et al*., 1981）．このように，魚類の胸腺の発達は，魚種によって差異が認められるが，一般的にアユなどの１年魚では性成熟，多年魚では季節によって胸腺の発達，退縮が起こると考えられている．

本研究から，１年魚であるワカサギでも成長に伴い胸腺が発達し９月に最大となった後，胸腺体積が減少することが確認された．この時，ワカサギの胸腺では実質の萎縮に伴う胸腺細胞の減少や，血管周囲の結合組織の増生などの組織学的変化が観察された．これらの組織学的変化は，性成熟期のアユなどで起こる胸腺退縮と同様の組織変化であった．供試魚とした養殖ワカサギ卵巣の GSI 値は，胸腺体積が減少を始める10月には発達過程に入り，産卵期にある２月～３月頃に最大となった．一方胸腺の体積は，生殖腺が発達し始める９月をピークに以後減少し産卵時期にはほぼ消失していた．また，この期間の飼育水は地下水を使用しているため水温に大きな変動は認められなかった．これらのことから１年魚であるワカサギでも胸腺の退縮は，水温低下や短日化などの季節的変化よりは，アユと同様に性成熟によって起こると思われる．また，10月に採取したワカサギ天然魚でも胸腺退縮を示す組織学的変化が確認された．しかし，天然魚の生殖腺は人工飼育魚に比べ発達している傾向があり胸腺退縮を示す組織変化は人工飼育魚よりも顕著であった．今回，ワカサギ天然魚は10月の個体しか調べることができなかったので天然魚での胸腺体積の推移を調べる必要があると考えられる．

環境要因が胸腺に及ぼす影響については，哺乳類では，ストレス等の要因で胸腺が偶発性退縮を起こすことが知られている（Raviola, 1986）．魚類では，長日処理（16h/day）したアユは自然光で飼育した個体に比べ胸腺退縮が１～２ヶ月遅れることやメダカを明所から暗所へ移行飼育することで胸腺体積の減少を引き起こすことが報告されている（Honma and Tamura, 1972; Tamura, 1978）．O'Neill（1989b）は，南極海付近に生息する *Harpgifer antarcticus* の胸腺の分化が暖海棲の魚種に比べて遅いことや，成魚の胸腺で退縮の兆候である粘液嚢胞や myoid cell, Hassal 様小体が欠如していたことから，低水温環境が胸腺の発達や加齢に伴う胸腺退縮にも抑制的に作用するとしている．またアユでは，高水温飼育や高密度飼育のストレス要因によって胸腺の発達が抑制されることが報告されている（Miwa *et al*., 2003）．地下水を用いた低水温区（平均水温 17.3℃）と 20℃ に加温した地下水を飼育水とした高水温区でワカサギを飼育した結果，６月の個体では高水温区の胸腺体積が低水温区を上回っているものの，胸腺体積が最大となる９月では低水温区の胸腺体積が高水温区の 2.3 倍となり，Miwa *et al*. (2003) のアユの結果と同様に飼育水温がワカサギ胸腺の体積に大きな影響を及ぼすことが明らかになった．胸腺体積が減少していた10月の個体では，胸腺が退縮を始め，胸腺体積は高水温区，低水温区ともにほとんど差は認められなかった．しかし，高水温区の個体では上皮性細胞の増生や嚢胞の形成などの胸腺退縮を示す組織変化が低水温区に比べて顕著であったことから，飼育水温はワカサギ胸腺の体積だけでなく，組織構造に対しても影響を与えることが示唆された．

これまで種々のストレスが魚の免疫能力に影響を与えることが報告されている（Maule *et al*., 1988; Espelid *et al*., 1996; Bonga, 1997）．魚類の胸腺はリンパ球産生の場であり生体防御において重要な位置を占めていると考えられている．このことから，ストレスによって胸腺の発達の抑制や退縮が促進されることは，魚の生体防御機能に悪影響を及ぼす可能性がある．しかし，魚類では胸腺と耐病性との関係を明らかにする具体的な報告はまだされていない．今後は高水温飼育や低水温飼育した個体を用いて，病原体による攻撃試験を実施し，胸腺と耐病性との関係を検討することが必要であると考えられる．

謝　辞

本研究を行うにあたり実験施設の使用，並びに実験魚の提供をいただいた，神奈川県水産総合研究所内水面試験場の作中　宏場長のご協力，ご厚意に深謝いたします．また，本研究に当たり便宜を図っていただいた同施設の相川英明主任研究員並びにワカサギの性成熟に関するデータの

提供を頂いた井塚　隆技師に厚くお礼を申し上げます．天然魚の採取にあたり供試魚の提供を快諾していただいた芦之湖漁業協同組合の橘川宗彦氏に厚くお礼を申し上げます．

引用文献

Bonga. S. E. W., (1997): The stress response in fish. Physiol. Rev., 77: 591–625.

Botham. J. W., M. J. Manning (1981): The histogenesis of the lymphoid organs in the carp *Cyprinus carpio* L. and the ontogenetic development allograft reactivity. J. F. Biol., **19**, 403–414.

Chilmonczyk (1992): The Thymus in fish: Development and possible function in the immune response. Ann. Rev. of Fish Diseases, **2**, 181–200.

Ellis. A. E., (1977): Ontogeny of the immune response in *Salmo Salar*. Histogenesis of the lymphoid organs and appearance of membrane immunoglobulin and mixed lucocyte reactivity. In: Salmon, J. B., Horton, J, D. eds., Dev. Immunobio., Elsevier Biomedical Press, Amsterdam, 225–231 pp.

Espelid, S., G. B. Lokken, K. Steiro and J. Bogwald (1996): Effects of cortisol and stress on the immune system in Atlantic salmon (*Salmo salar* L.). Fish & Shellfish Immunology, **6**, 95–110.

Hafter, E., (1952): Histological age change in the thymus of the teleost, *Astyanax*. J. Morphol, **90**, 555–548.

Honma, Y. and E. Tamura (1972): Studies on endocrine of a salmonoid fish, the Ayu, *Plecoglossus altivelis* Temminck et Schlegel-Ⅷ. Degenerative changes in the thymus of koayu exposed to artificial photoperiods. Bull. Jap. Soc. Sci. Fish., **38**, 995–1005.

Kato, K., K. Ishimaru, Y. Sawada, J. Mutsuro, S. Miyashima, O. Murata and H. Kumai (2004): Ontogeny of digestive and immune system organs of larval and juvenile kelp grouper *Epinephelus bruneus* reared in the laboratory. Jap. Soc. of Fisheries Sci., **70**, 1061–1069.

Manning, M. J., Grace. M. F., Secombes, C. J., (1982): Ontogenic aspects of tolerance and immunity carp and rainbow trout: Studies on the role of the thymus. Dev. Com. Immunol, Supple., **2**, 75–82.

Maule, A. G., A. Tripp, S. L. Kaattari and C. B. Schreck (1988): Stress alters immune function and disease resistance in Chinook salmon (*Oncorhynchus tshawytscha*). J. endocriol., **120**, 135–142,

Miwa, S., A. Sasaki, M. Nakane (2003): Impairment of thymus development in culture osmerid fish, the Ayu, *Plecoglossus altivelis*. Aquaculture, **221**, 535–548.

Nakanishi, T., (1986): Ontogenic Development of the immune response in the marine teleost, *Sebastiscus marmoratus*. Bull. Jap. Soc. Sci. Fish., **52**, 473–477.

Nakanishi, T., (1991): Ontogeny of the immune system in *Sebastiscus marmoratus*: histogenesis of the lymphoid organs and effects of thymectomy. Environment. Biol. Fish., **30**, 135–145.

O'Neill, J. G., (1989a): Thymic developmemt in two species of marine teleost; an antarctic silverfishyre, *Pleuragramma antarcticum* boulenger, and a warmer-water sea bass, *Dicentrarchus labrax* (linnaeus) Proc. NIPR Symp. Polar Biol., **2**, 83–93.

O'Neill, J. G., (1989b): Ontogeny of the lymphoid organs in an antractic teleost. *Harpagifer antarcticus* (Notothenioidei: perciformes). Dev. Comp. Immunol., **13**, 25–33.

Pulsford, A., W. J. W. Morrow and R. Fange (1984): Structual studies on the thymus of the dogfish, *Scyliorhinus canicula* L., J. Fish. Biol., **25**, 353–360.

Raviola, E., (1986): 組織学 (W. Bloom, D.W. Fawcett 著, 山田英智・市川厚・黒住一昌監訳), 〔Ⅰ〕, 廣川書店, 東京, 485–498pp.

Rizkalla, W., (1967): Studies on the adrenal glands and corpuscles of stannius of the teleost nile fish. *Clarias lazera* C, and V,. Acta, Vet, Acad, Sci, Hung,. **19**. 331–342.

Tamura, E., (1978): Studies on the Morphology of Thymus in Japanese fishes. Special Publication from The Sado Marine Biological Station. Niigata University Series 1.

Tamura. E., and Y. Honma (1973): Histological change in the organs and tissues of gobiid fishes throughout its life-span-V seasonal changes in the branchial organs of the Flat-Head Goby in relation to sexual matunity. Bull. Jap. Soc. Sci. Fish., **39**(10), 1003–1011.

Tamura. E., and Y. Honma (1974): Histological change in the organs and tissues of gobiid fishes throughout its Life-Span-Ⅵ Seasonal Changes in the lymphopoietic organs of Flat-Head Goby. Bull. Jap. Soc. Sci. Fish., **40**, (5), 447–455.

Tamura. E., and Y. Honma (1975): Histological change in the organs and tissues of gobiid fishes throughout its Life-Span-Ⅶ Seasonal changes in the organs of the Forktongue Goby. Bull. Jap. Sci. Fish., **41**, (4), 413–422.

Tamura. E., and Y. Honma (1977): Histological changes in the organs and tissues of the gobiid fishes throughout their Life-Span-Ⅷ Seasonal changes in the thymus of four species of gobies. Bull. Jap. Soc. Sci. Fish., **43**, (8), 963–974.

Tamura. E., Y. Honma and Y. Kitamura (1981): Seasonal change in the thymus of the viviparous surfperch, *Ditrema temmincki*. with special reference to its maturity and gestation. Japan. J. Ichthyol., **28**, 295–303.

Tatner, M. F., Manning, M, J., (1983): Growth of the lymphoid organs in rainbow trout *Salmo gairdneri* from 1 to 15 month of age. J. Zool. Lond., **199**, 503–520.

要　旨

魚類の胸腺は造血幹細胞がリンパ球へ分化する場であり，生体防御において重要な器官であると考えられている．本研究は，ワカサギの胸腺の存在位置，形状および組織学的構造を明らかにすると共にワカサギの成長に伴う胸腺体積の推移を調べた．また，ワカサギの胸腺に対して飼育水温が及ぼす影響について検討した．ワカサギの胸腺は左右一対で鰓腔の背側後部に位置し，その形状は棒状または洋梨形を呈していた．胸腺の組織学的構造は，上皮細胞に包まれた胸腺実質はリンパ球様細胞で満たされ，内域と外域の境界は不明瞭であった．ワカサギの胸腺は孵化後15日目頃に確認され，成長と共にその体積は増加し 9 月で最大となった．それ以後胸腺は退縮し始め，産卵期の 3 月の個体ではほとんど消失していた．この胸腺の退縮には性成熟の関与が示唆された．ワカサギを高水温（20℃），通常の飼育水温（低水温：平均水温17.3℃）で飼育したとき， 9 月に採取した低水温飼育の個体では胸腺体積は高水温飼育の個体の 2.3 倍となり大きな差が認められた．胸腺体積が減少した10月の個体では，胸腺実質内に上皮性細胞の増生や嚢胞の形成などの胸腺退縮を示す組織変化が確認された，これらの組織学的変化は高水温飼育の個体で顕著であった．